

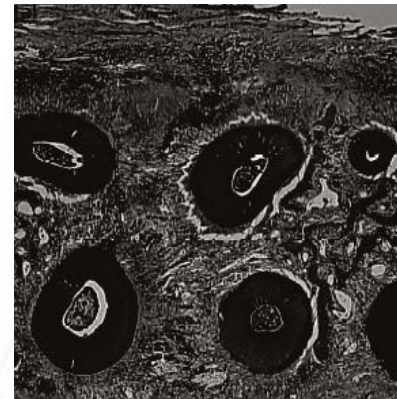
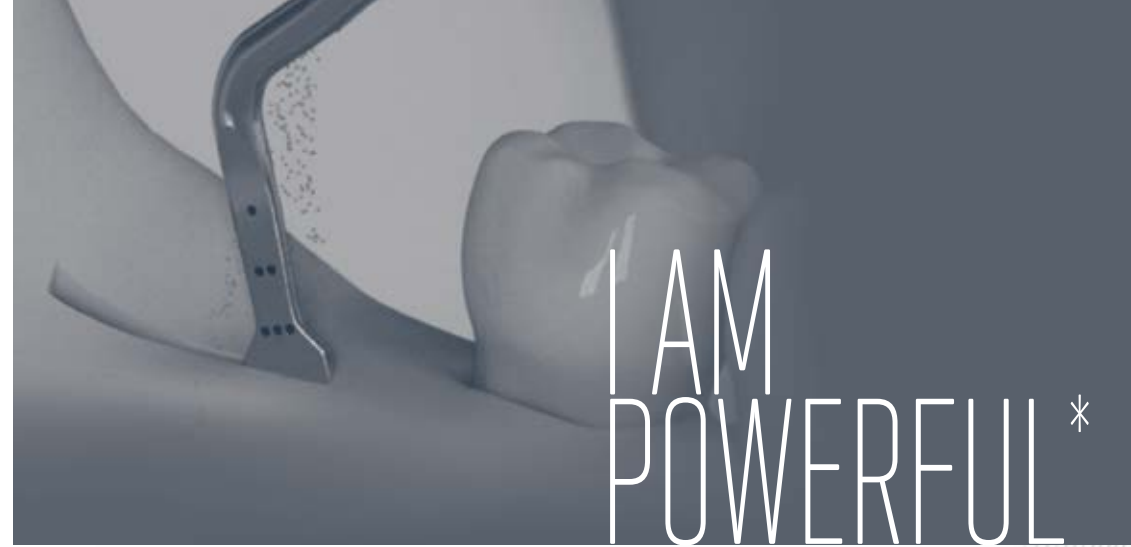Consulter notre chaine Youtube :



SATELEC S.A.S. • A Company of ACTEON Group
17 av. Gustave Eiffel • BP 30216 • 33708 MERIGNAC cedex • FRANCE
Tel + 33 (0) 556 340 607 • Fax + 33 (0) 556 349 292
E-mail : satelec@acteongroup.com • www.acteongroup.com



Document non contractuel - Ref. D87398 - V2 - 03/2016 - Copyright © 2016 SATELEC® - Tous droits réservés. Aucune information ou partie de ce document ne peut être reproduite ou transmise sous quelque forme que ce soit sans la permission préalable de ACTEON®.



Courtoisie de Dr Serge Dibart

Français
* Je suis puissant

COMPENDIUM
Chirurgie Piezo aux Ultrasons



OUVRAGES

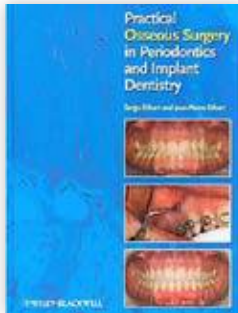
**LA PRATIQUE DE LA CHIRURGIE OSSEUSE
EN PARODONTIE ET IMPLANTOLOGIE**
..... p4

**AVANTAGES CLINIQUES DES ULTRASONS
EN CHIRURGIE OSSEUSE**
..... p5

LA PRATIQUE DE LA CHIRURGIE OSSEUSE EN PARODONTIE ET IMPLANTOLOGIE*

S. Dibart, J-P. Dibart
Wiley-Blackwell, 2011

Cet ouvrage présente la chirurgie osseuse lors de traitements parodontiques, implantaires et orthodontiques.

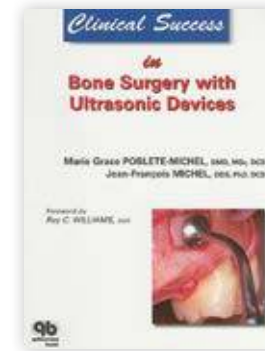

“ Sont décrites les techniques d'extraction, IntraLift™ (élévation de sinus par voie crestale) et de Piezocision™ à l'aide du système à ultrasons Piezotome®. ”

AVANTAGES CLINIQUES DES ULTRASONS EN CHIRURGIE OSSEUSE*

M-G. Poblete-Michel, J-F. Michel
Foreword by Ray C. WILLIAMS, Quintessence International, 2009

"Aspects techniques, indications et contre-indications de la chirurgie osseuse en parodontologie et implantologie, appareils et instrumentation, évaluation préopératoire et prémédication, sites donneurs intra-buccaux et extra-buccaux".



“ La chirurgie piézoélectrique offre confort, sécurité et précision au praticien lors des interventions délicates. ”



ARTICLES

**PERFORMANCES DE LA CHIRURGIE PIÉZO
AUX ULTRASONS**

.....P8

ÉLEVATION DE SINUS PAR VOIE LATÉRALE

..... P12

**ÉLEVATION DE SINUS PAR VOIE CRESTALE
INTRALIFT™**

..... P14

EXPANSION DE CRÊTE - CREST SPLITTING

..... P22

ORTHODONTIE - PIEZOCISION™

..... P25

EXTRACTION

..... P30

ÉVALUATION IN VIVO DE LA CICATRISATION OSSEUSE APRÈS UNE CHIRURGIE PIÉZOÉLECTRIQUE AU PIEZOTOME®*

J. Reside, E. Everett, R. Padilla, R. Arce, P. Miguez, N. Brodala, I. De Kok, S. Nares
Clinical Implant Dentistry and Related Research, June 2013

Mots clés

Expression des gènes, histologie, microCT, piézochirurgie, Piezotome®.

Résumé

Objectif :

Cette étude pilote a évalué la cicatrisation moléculaire, histologique et radiographique de l'os après une intervention au moyen de dispositifs piézoélectriques ou rotatifs (R) à grande vitesse, sur une période de cicatrisation de 3 semaines.

Matériaux et méthodes :

Quatorze rats Sprague-Dawley (Charles River Laboratories International, Inc., Wilmington, MA, États-Unis) ont fait l'objet d'ostéotomies tibiales bilatérales préparées selon un plan randomisé, au moyen du Piezotome® (P1) (Satelec® Acteon®, Mérignac, France), du Piezotome® 2 (P2) (Satelec® Acteon®), d'un système rotatif "R" à grande vitesse, ou soumis à une chirurgie factice. À 1 semaine, une matrice d'ostéogénèse a été utilisée pour évaluer les différences d'expression de gènes, tandis qu'une analyse quantitative a évalué le pourcentage de remplissage osseux (PRO) et la densité minérale osseuse (DMO) de la région du défaut, d'une région périphérique et d'une région distante à 3 semaines. Une évaluation histologique qualitative des ostéotomies en cours de cicatrisation a également été effectuée à 3 semaines.

Résultats :

À 1 semaine, l'expression de respectivement 11 et 18 gènes intervenant dans la cicatrisation osseuse était significativement plus faible ($p < 0,05$) après utilisation des Piezotome® P1 et P2 comparativement à la chirurgie factice, tandis que l'expression de 16 et 4 gènes était plus faible comparativement au système R. Il n'a pas été détecté de différences de PRO ni de DMO entre les groupes pour ce qui concerne le défaut d'ostéotomie. Toutefois, des différences significatives de PRO ($p = 0,020$) et de DMO ($p = 0,008$) ont été notées le long de la région périphérique entre les groupes P2 et R, R étant le groupe présentant les valeurs les plus faibles. Sur le plan histologique, des marges d'ostéotomie lisses étaient observées après l'utilisation des systèmes P1 ou P2 par rapport au système R.

Conclusion :

Les systèmes piézoélectriques favorisent la préservation de l'os adjacent à la région prélevée, tandis que les variations d'expression des gènes suggèrent des différences de vitesse de cicatrisation selon la modalité chirurgicale. Le système piézochirurgical semble moins préjudiciable en terme de cicatrisation osseuse que le système R à grande vitesse.

“ Avec les deux systèmes de piézochirurgie Piezotome®, les marges d'ostéotomie étaient lisses et nettement mieux définies, ce qui suggère une nécrose postopératoire minimale de l'os marginal durant le processus de cicatrisation. Les ostéotomies réalisées avec le Piezotome® 2 ont été plus rapides qu'avec le Piezotome® 1. Toutefois, la puissance supérieure de la génération 2 n'a pas d'effet sur les tissus osseux ni sur le processus de cicatrisation. Il n'a pas été observé de signes génétiques, histologiques ou radiographiques de nécrose ou d'inflammation exubérante sur la période de cicatrisation de trois semaines. ”

ANALYSES MICROMORPHOMÉTRIQUES DE CINQ SYSTÈMES D'OSTÉOTOMIE PAR ULTRASONS DIFFÉRENTS SUR LE CRÂNE DE LAPIN*

S. Hollstein, E. Hoffmann, J. Vogel, F. Heyroth, N. Prochnow, P. Maurer
Clinical Oral Implants Research 23, 2012; 713-718, 2012

Mots clés

Microscopie confocale à balayage laser, microscopie électronique à balayage environnemental, piézochirurgie, ostéotomie par ultrasons.

Résumé

Objectif :

La technique d'ostéotomie par ultrasons introduite récemment constitue une alternative aux méthodes traditionnelles d'ostéotomie. Le but de la présente étude était d'établir les différences existant entre cinq récents ostéotomes à ultrasons et d'effectuer des analyses micromorphologiques et quantitatives de la rugosité des surfaces osseuses ostéotomisées.

Matériaux et méthodes :

Des échantillons osseux frais de taille standard ont été prélevés sur un crâne de lapin en utilisant les ostéotomes à ultrasons suivants : le Piezosurgery® 3 avec l'insert OT7, le Piezosurgery® Medical avec l'insert MT1-10, le Piezon Master Surgery® avec l'insert SL1, le VarioSurg® avec l'insert SG1 et le Piezotome® 2 avec l'insert BS1 II. La durée requise pour chaque intervention était enregistrée. Les surfaces préparées ont été examinées par microscopie optique, microscopie électronique à balayage environnemental (ESEM) et microscopie confocale à balayage laser (CLSM).

Résultats :

Tous les ostéotomes piézoélectriques étudiés ont préservé la structure anatomique de l'os. Les valeurs moyennes de rugosité du bloc osseux prélevé obtenues en utilisant les ostéotomes piézoélectriques étudiés étaient les suivantes : 2,47 μm (Piezosurgery® 3), 9,79 μm (Piezosurgery® Medical), 4,66 μm (Piezon Master Surgery®), 6,38 μm (VarioSurg®) et 6,06 μm (Piezotome® 2). Des valeurs de rugosité significativement supérieures ont été observées lors de l'utilisation du Piezosurgery® Medical comparativement au Piezosurgery® 3 ($P < 0,0001$) et au Piezon Master Surgery® ($P = 0,002$). Des durées d'intervention différentes ont été obtenues avec les différents ostéotomes piézoélectriques : 144 s (Piezosurgery® 3), 126 s (Piezosurgery® Medical), 142 s (Piezon Master Surgery®), 149 s (VarioSurg®) et 137 s (Piezotome® 2).

Conclusion :

Dans la présente étude, des différences micromorphologiques ont été clairement observées après utilisation des divers systèmes à ultrasons. Cette étude permet de conclure que la puissance et la composition des dents de l'insert pourraient avoir une incidence sur la durée de l'intervention et les qualités de coupe.

“ Cet article compare l'ostéotomie pratiquée avec 5 systèmes de piézochirurgie. Dans ce but, les auteurs ont réalisé des analyses micromorphologiques et quantitatives de la rugosité des surfaces osseuses prélevées. Tous les systèmes ont préservé la microstructure osseuse. Toutefois, la puissance et la composition des dents de l'insert pourraient avoir une incidence sur la durée de l'intervention et les qualités de coupe. L'intervention a été très rapide avec le Piezotome® 2. La coupe sélective évite toute lésion des méninges adjacentes. ”

AUGMENTATION DE LA TEMPÉRATURE INTRA-OSSEUSE PRODUITE PAR LES SYSTÈMES À ULTRASONS DURANT LA CHIRURGIE OSSEUSE ET INFLUENCES DE LA PRESSION DE TRAVAIL ET DE L'IRRIGATION DE REFROIDISSEMENT*

F. Birkenfeld, M.E. Becker, S. Harder, R. Lucius, M. Kern
The International Journal of Oral & Maxillofacial Implants; 27:1382-1388, 2012

Mots clés

Performance de coupe, élévation de température intra-osseuse, chirurgie osseuse par ultrasons.

Objectif :

L'objectif de cette étude était d'étudier les augmentations de la température intra-osseuse générées par un système moderne de chirurgie osseuse par ultrasons (UDBS : Ultrasonic Device for Bone Surgery) et les influences de la pression de travail et de l'irrigation de refroidissement sur cette température.

Matériaux et méthodes :

Vingt prélèvements d'os mandibulaire humain (20 x 15 x 5 à 7 mm) ont été utilisés ; trois coupes verticales ont été exécutées, avec une durée de 12 secondes par coupe. Tous les prélèvements osseux ont été travaillés avec une combinaison différente de pression de travail (1,5 - 2,0 - 3,0 - 4,0 - ou 6,0 Ncm) et d'irrigation de refroidissement (0, 30, 60 ou 90 mL/minute) et les températures intra-osseuses ont été mesurées. Une température nocive était définie comme une augmentation de plus de 10°C pour le 75e percentile et/ou une augmentation maximale de plus de 15°C. La performance de coupe a également été mesurée.

Résultats :

Une température intra-osseuse inoffensive a été identifiée pour les pressions de travail de 1,5 Ncm et 2,0 Ncm avec des irrigations de refroidissement de 30, 60 et 90 mL/minute et pour 3,0 Ncm à 90 mL/minute. La température maximale observée était de 72°C (6,0 Ncm à 60 mL/minute). Les valeurs moyennes de performance de coupe étaient de 0,21 ± 0,02 mm/s à 6,0 Ncm, 0,21 ± 0,06 mm/s à 3,0 Ncm, 0,20 ± 0,01 mm/s à 4,0 Ncm, 0,11 ± 0,05 mm/s à 1,5 Ncm et 0,08 ± 0,03 mm/s à 2,0 Ncm

Conclusion :

Afin d'éviter les traumatismes tissulaires lors de la chirurgie osseuse dentaire, une quantité minimale de liquide de refroidissement de 30 mL/minute est recommandée. La pression de travail doit être choisie avec le plus grand soin, en raison de son influence significative sur la température intra-osseuse. Le fait de doubler la pression de travail de 1,5 à 3,0 Ncm nécessite de multiplier par trois la quantité d'irrigant (de 30 à 90 mL/minute) afin d'éviter les traumatismes tissulaires. Une pression de travail supérieure à 3,0 Ncm n'a pas amélioré la performance de coupe.

“ Afin d'éviter les traumatismes lors de la chirurgie osseuse dentaire utilisant un système à ultrasons, il est recommandé d'utiliser une quantité minimale de 30 mL/minute d'irrigation. Une pression de travail supérieure à 3 Ncm n'améliore pas nécessairement la performance de coupe. ”

PERFORMANCE DES SYSTÈMES À ULTRASONS POUR LA CHIRURGIE OSSEUSE ET ÉLÉVATION DE TEMPÉRATURE INTRA-OSSEUSE ASSOCIÉE*

S. Harder, S. Wolfart, C. Mehl, M. Kern
The International Journal of Oral & Maxillofacial Implants Volume 24, Number 3, 2009

Mots clés

Performance de coupe, élévation de température intra-osseuse, tests matériels, chirurgie osseuse par ultrasons.

Objectif :

L'objectif de cette étude était d'évaluer et de comparer la performance de coupe osseuse et l'élévation de température intra-osseuse avec trois systèmes modernes de chirurgie osseuse par ultrasons (UDBS : Ultrasonic Devices for Bone Surgery).

Matériaux et méthodes :

Les systèmes à ultrasons suivants ont été utilisés dans cette étude, avec les inserts de coupe associés (scies à os droites) : (1) Piezosurgery® II professionnel, insert OT7 (Mectron®) ; (2) Piezotome®, insert BS 1 (Acteon®) et (3) SurgySonic®, insert ES007 (American dental system/Günther Jerney). Dans les systèmes configurés pour l'étude, les pièces à main étaient immobilisées et des échantillons osseux provenant du milieu de diaphyse d'un fémur bovin ont été déplacés dans le sens longitudinal sous l'insert de coupe jusqu'à une profondeur standardisée de 3,0 mm. Une analyse statistique a été conduite en utilisant le test de la somme des rangs de Wilcoxon.

Résultats :

L'augmentation médiane (25e à 75e percentiles) de la température intra-osseuse locale était de 3,0°C (de 2,2°C à 4,2°C) avec le SurgySonic®, de 2,2°C (de 1,8°C à 3,2°C) avec le Piezosurgery® II, de 1,1°C (de 0,7°C à 1,6°C) avec le Piezotome®. La performance de coupe médiane était de 0,31 mm/s (de 0,11 à 0,46 mm/s) pour le Piezotome®, de 0,25 mm/s (de 0,23 à 0,27 mm/s) pour le Piezosurgery® II et de 0,04 mm/s (de 0,03 à 0,05 mm/s) pour le SurgySonic®.

Conclusion :

Parmi les trois systèmes de chirurgie osseuse à ultrasons testés, le Piezotome® et le Piezosurgery® II ont présenté une performance de coupe significativement supérieure à celle du SurgySonic®. Le Piezotome® a produit la plus faible augmentation de température intra-osseuse.

“ Acteon® et Mectron® ont présenté une performance de coupe significativement supérieure, tandis que le système d'Acteon® a généré la plus faible augmentation de température intra-osseuse. Les différences de performance de coupe et d'élévation de température intra-osseuse des systèmes testés ont semblé être influencées par la conception des inserts scies de coupe utilisés dans cette étude. Une pénétration plus profonde dans l'os a été observée avec le système Acteon®. Son insert de coupe présentait une géométrie de pointe plus homogène et plus acérée et des surfaces de pointe plus rugueuses que les autres inserts de coupe. ”

EFFET DE L'UTILISATION DE LA PIÉZOCHIRURGIE ET PERFORATIONS LORS D'ÉLÉVATION DE SINUS : ÉVALUATION RÉTROSPECTIVE DE 56 CAS TRAITÉS CONSÉCUTIVEMENT DANS DES CABINETS PRIVÉS*

N.J. Toscano, D. Holtzclaw, P.S. Rosen
Journal of Periodontology, January 2010

Mots clés

Augmentation de crête alvéolaire ; transplantation osseuse ; complications ; implants dentaires ; sinus maxillaire ; traitement par ultrasons.

Contexte :

L'augmentation du sinus maxillaire par approche latérale est une option thérapeutique bien acceptée en implantologie. La complication la plus fréquente signalée avec les techniques traditionnelles est la perforation de la membrane de Schneider, avec des taux de perforation compris entre 11% et 56%. L'objectif de cette étude rétrospective de cas consécutifs traités par deux cabinets privés était d'examiner le taux de perforations de la membrane de Schneider et de lacérations artérielles lors de l'utilisation conjointe d'un système chirurgical piézoélectrique et d'une instrumentation manuelle pour la réalisation d'élévations de sinus par voie latérale.

Méthodes :

Les données cliniques (perforation de la membrane de Schneider, septum du sinus maxillaire et lacération de l'irrigation artérielle latérale vers le sinus maxillaire) ont été obtenues de manière rétrospective auprès de deux cabinets privés et regroupées pour analyse. Les informations ont été réunies après un examen exhaustif des dossiers. Cinquante-six élévations de sinus par voie latérale traitées de manière consécutive ont été réalisées sur 50 patients partiellement ou totalement édentés.

Résultats :

Aucune perforation de la membrane de Schneider n'est survenue lors de la préparation piézoélectrique des antrotomies latérales, alors que deux perforations ont été relevées lors des élévations ultérieures de la membrane au moyen d'une instrumentation manuelle. Dans les deux cas, les perforations de membrane étaient associées au septum sinusal. Le taux global de perforation sinusale était de 3,6%. Les ramifications artérielles de l'artère alvéolaire supérieure et postérieure ont été rencontrées dans 35 cas et aucun cas de lacération artérielle n'a été enregistré.

Conclusion :

Cette étude rétrospective de cas traités par des cabinets privés a confirmé qu'une élévation de sinus par voie latérale utilisant la technologie piézoélectrique conjointement avec une instrumentation manuelle est un moyen efficace d'obtenir une élévation du sinus tout en réduisant au maximum le potentiel de complications peropératoires. D'autres études contrôlées randomisées et prospectives sont nécessaires afin de qualifier ces observations.

“ Le système Piezotome®, SATELEC® ACTEON® a été utilisé pour réaliser les 56 élévations de sinus. Une prévalence des perforations de la membrane de Schneider comprise entre 20 et 30% a été enregistrée avec l'utilisation d'instruments rotatifs à grande vitesse pour la préparation des fenêtres latérales. L'épaisseur osseuse moyenne de la paroi latérale du sinus maxillaire était de 0,91 mm et l'épaisseur moyenne de la membrane de Schneider adjacente était de 0,15 mm. L'utilisation traditionnelle d'instruments rotatifs à grande vitesse pour la préparation des antrotomies sinusales latérales exige de prêter une attention extrême au détail. La chirurgie piézoélectrique ne coupant pas les tissus mous, il va de soi que l'utilisation correcte d'un dispositif piézoélectrique pour la préparation des antrotomies sinusales latérales réduirait le risque de perforation de la membrane de Schneider. ”

GROS PLAN SUR LA PRATIQUE CLINIQUE : MISE EN PLACE D'UN IMPLANT MAXILLAIRE POSTÉRIEUR APRÈS AUGMENTATION DE SINUS PAR PIÉZOCHIRURGIE*

J-F. Michel, M-G. Poblete Michel
Forum implantologicum, Volume 8, Issue 1, 2012

"Le cas clinique présenté est celui d'une femme caucasienne âgée de 44 ans, se présentant en consultation pour le remplacement d'une prothèse maxillaire partielle amovible qu'elle ne supportait plus".

“ - Pratiquer des interventions rapides et peu invasives ;
- Réduire le nombre d'implants requis en reconstruction buccale ;
- Adapter la reconstruction buccale aux besoins des prothèses futures. ”

DÉCOLLEMENT DE LA MEMBRANE DE SCHNEIDER LORS D'UNE ÉLEVATION DU PLANCHER SINUSIEN PAR VOIE TRANSCRESTALE REPOSANT SUR L'EFFET DE CAVITATION HYDRODYNAMIQUE PAR ULTRASONS : ÉTUDE ET ANALYSE HISTOLOGIQUE RÉALISÉES SUR DES TÊTES DE CADAVRES HUMAINS*

A. Troedhan, A. Kurrek, M. Wainwright, S. Jank
Journal of Oral and Maxillofacial Surgery, 72 (8):1503.e1-10, 2014

Résumé

Objectif :

Selon un grand nombre d'études récemment menées, la couche de cellules ostéogéniques du périoste située à la base de la membrane sinusienne joue un rôle clé dans la régénération osseuse après les procédures d'élévation du plancher sinusien. Il semble par conséquent impératif de parvenir au décollement atraumatique de la membrane sinusienne qui laisse le périoste intact. La présente étude histologique, réalisée sur des têtes de cadavres humains frais, s'est penchée sur le comportement de décollement et l'intégrité histologique du périoste détaché après l'utilisation de la technique d'élévation du plancher sinusien par voie transcrestale reposant sur l'effet de cavitation hydrodynamique par ultrasons (tHUCSL-INTRALIFT).

Matériel et méthodes :

Au total, 15 sinus de 8 têtes de cadavres humains frais ont été traités à l'aide de la méthode tHUCSL-INTRALIFT. Après la chirurgie, ils ont fait l'objet d'un examen macroscopique afin de déterminer les lésions de la membrane sinusienne, puis ils ont été analysés histologiquement par microscopie optique. Un total de 150 échantillons histologiques, choisis au hasard dans les sites chirurgicaux principaux, a été examiné après coloration trichrome, à l'Azan et à l'hématoxyline éosine (HE).

Résultats :

Aucun des 150 échantillons examinés ne présentait de perforation ou de dissection du périoste du tissu conjonctif sous-épithélial et de l'épithélium respiratoire et ils étaient parfaitement détachés du plancher osseux du sinus. Il s'est avéré que les fibres de connexion (fibres de Sharpey) étaient nettement séparées du plancher sinusien dans tous les échantillons.

Conclusion :

Les résultats de la présente étude semblent indiquer que la méthode tHUCSL-INTRALIFT doit être utilisée pour parvenir à un décollement sûr et prévisible du périoste du plancher osseux du sinus, ce qui représente une condition préalable à la régénération physiologique réussie et sans perturbation de l'os sous-sinusien.

“ La totalité des 150 échantillons examinés par microscopie optique présentait un périoste nettement détaché du plancher osseux du sinus, assurant ainsi une couche intacte de cellules ostéogéniques destinée à reposer sur des biomatériaux servant d'échafaudages. Le décollement hydraulique n'exerce que de faibles forces de pression uniformes, qui seront distribuées régulièrement entre le périoste et le plancher osseux du sinus, et permet d'éviter totalement la génération de contraintes de cisaillement en traction. Il pourrait par conséquent écarter le dépassement des limites mécaniques du périoste de la membrane sinusienne. La méthode tHUCSL est une procédure fiable et sûre pour élever le plancher sinusien et elle peut prévenir la limitation iatrogénique du potentiel ostéogénique naturel de la membrane sinusienne. ”

*Titre original : Schneiderian membrane detachment using transcrestal hydrodynamic ultrasonic cavitation sinus lift: a human cadaver head study and histologic analysis

STABILITÉ PRIMAIRE DE L'IMPLANT DANS DES SITES AUGMENTÉS PAR ÉLEVATION DU PLANCHER SINUSIEN APRÈS RÉGÉNÉRATION OSSEUSE COMPLÈTE : UNE ÉTUDE CLINIQUE RANDOMISÉE ET CONTRÔLÉE COMPARANT QUATRE BIOMATÉRIAUX UTILISÉS POUR COMBLER L'ESPACE SOUS-SINUSIEN*

A. Troedhan, I. Schlichting, A. Kurrek, M. Wainwright
Scientific reports, 4 : 5877, 2014

Résumé

Il a été démontré que la valeur du couple d'insertion de l'implant (VCI) est un paramètre clinique important pour prédire le taux de réussite implantaire à long terme et décider d'une mise en charge immédiate. L'étude a évalué les VCI dans le cadre de l'utilisation de quatre biomatériaux différents d'usage courant dans des procédures d'élévation du plancher sinusien, par comparaison avec l'os sous-sinusien naturel dans des procédures implantaires en deux temps. La méthode tHUCSL-INTRALIFT a été choisie pour élever le plancher sinusien de 155 sites en raison de son approche minimalement invasive par voie transcrestale et du volume d'augmentation adaptable. Quatre biomatériaux différents ont été insérés aléatoirement (easy graft CRYSTAL n = 38, easy graft CLASSIC n = 41, Nanobone n = 42, Bio-Oss n = 34), à raison de 2 cm³ dans chaque cas. Après une période moyenne de cicatrisation de 8,92 mois, des implants Q2 à vis conique, identiques, ont été insérés et les valeurs du couple de forage (VCF) et VCI ont été enregistrées et comparées avec un groupe de 36 sites sous-sinusiens ne nécessitant pas d'élévation du plancher sinusien. Le traitement statistique des valeurs VCF/VCI a été réalisé à l'aide d'analyses ANOVA. Les valeurs VCF/VCI moyennes, obtenues en Newton-cm, étaient les suivants : groupe témoin 10,2/22,2, Bio-Oss 12,7/ 26,2, Nanobone 17,5/33,3, easy graft CLASSIC 20,3/45,9, easy graft CRYSTAL 23,8/56,6 Ncm, le niveau de signification des différences correspondait partout à des valeurs p < 0,05. Dans les limites de cette étude, les résultats semblent indiquer que des matériaux de greffe osseuse de type bloc solide auto-durcissant permettent d'obtenir de bien meilleurs VCF/VCI que les biomatériaux sous forme de granulés libres dans le cadre de l'amélioration présumée de la vascularisation et de la minéralisation de l'échafaudage sous-sinusien par immobilisation totale du site d'augmentation vis-à-vis des changements de pression dans le sinus humain au cours de la respiration normale.

“ La méthode tHUCSL-INTRALIFT a été choisie afin de disposer de la procédure d'élévation du plancher sinusien la moins invasive, permettant une augmentation possible du volume comparable aux techniques d'élévation du plancher sinusien par voie latérale et offrant le risque le moins élevé de perforation de la membrane sinusienne. Grâce à tHUCSL-INTRALIFT, des résultats sans biais et une interférence presque négligeable d'échec lié à des facteurs iatrogéniques avec régénération naturelle de l'os sous-sinusien peuvent être obtenus par la séparation nette et non disséquée, reproductible, de la couche de cellules ostéogéniques de la membrane sinusienne du plancher du sinus. Grâce à sa nature atraumatique bien documentée, la méthode tHUCSL-INTRALIFT semble assurer non seulement des résultats cliniques constants dans la pratique mais pourrait également être indiquée comme technique standard en recherche clinique pour parvenir à des résultats sans biais lorsque des matériaux de greffe sous-sinusiens sont examinés pour leur comportement de régénération osseuse et leur qualité de densité osseuse physique finale. ”

*Titre original : Primary implant stability in augmented sinuslift-sites after completed bone regeneration: a randomized controlled clinical study comparing four subantrally inserted biomaterials

COMPARAISON DE 2 TECHNIQUES D'ÉLÉVATION DU PLANCHER DU SINUS MAXILLAIRE PAR VOIE CRESTALE RÉALISÉES SUR CADAVRES HUMAINS*

J. Llopet, M. Montaudon, E. Guillaud, B. Ella
Implant Dentistry – Volume 23, Number 5, 2014

Mots clés

Ostéotomie, Élévation du plancher sinusien, Intralift™, Summers, Piézochirurgie.

Objectifs :

Comparer l'efficacité de 2 techniques différentes permettant l'élévation du plancher du sinus maxillaire par la voie cretale sur des têtes de cadavres humains frais : la technique Intralift™ fondée sur la piézochirurgie et la technique de Summers faisant appel à une ostéotomie.

Matériel et méthodes :

Deux protocoles différents ont été simulés sur 11 têtes de cadavres humains frais, soit 22 sinus maxillaires. Les critères d'inclusion étaient les suivants : maxillaire présentant un édentement bilatéral avec hauteur cretale résiduelle comprise entre 3 et 9 mm. Des examens tomographiques de toutes les têtes de cadavres frais ont été réalisés avant et après la chirurgie. Les techniques Intralift™ et Summers ont toutes deux été réalisées sur le même maxillaire et les 2 sinus. L'acte chirurgical a été pratiqué par 2 cliniciens indépendants, l'un expérimenté et l'autre débutant dans la profession, afin de comparer les 2 résultats. Les paramètres évalués étaient la durée de l'intervention et la préservation de la membrane sinusienne.

Résultats :

La durée de l'intervention a été plus courte chez le clinicien plus expérimenté ($p = 0,03$). Il existait une corrélation entre la dextérité du clinicien et le temps requis pour la chirurgie. La technique Intralift™ semblait plus sûre pour la préservation de la membrane sinusienne.

Conclusion :

La technique Intralift™ est une solution de remplacement intéressante à la technique de Summers.

“ La technique Intralift™ semble moins invasive sur le plan de la préservation de la membrane sinusienne, indépendamment du clinicien. Les résultats tendent à confirmer que la technique Intralift™ offre un meilleur confort chirurgical que la technique de Summers. Le clinicien débutant semblait immédiatement plus à l'aise en pratiquant la technique Intralift™. Celle-ci présente en outre l'avantage d'être moins traumatique, alors que la technique de Summers est décrite comme un facteur d'aggravation du vertige positionnel paroxystique bénin. ”

ÉLÉVATION DU PLANCHER SINUSIEN PAR VOIE TRANSCRESTALE REPOSANT SUR L'EFFET DE CAVITATION HYDRODYNAMIQUE PAR ULTRASON : RÉSULTATS D'UNE ÉTUDE PROSPECTIVE MULTICENTRIQUE DE 2 ANS ÉVALUANT 404 PATIENTS, 446 SITES TRAITÉS PAR ÉLÉVATION DU PLANCHER SINUSIEN ET 637 IMPLANTS INSÉRÉS*

A. Troedhan, A. Kurrek, M. Wainwright, I. Schlichting, B. Fischak-Treitl,
M. Ladentrog
Open Journal of Stomatology, 3, 2013

Mots clés

Transcrestal, Élévation du plancher sinusien par pression hydrodynamique, Augmentation osseuse, Implants, Chirurgie ultrasonique, Sinus maxillaire.

Introduction :

L'année 2006 a vu le développement d'une méthode s'appuyant sur la chirurgie ultrasonique pour décoller hydrodynamiquement la membrane sinusienne sous l'effet de cavitation par ultrasons - tHUCSL - qui a mené à la mise en œuvre d'un protocole chirurgical. L'objectif de l'étude était de déterminer la plage d'indications et le taux de réussite de cette nouvelle procédure.

Matériel et méthodes :

Entre 2007 et 2009, 404 patients ont été traités par 6 praticiens qualifiés en chirurgie orale, de niveaux d'expérience différents. Ces derniers ont appliqué la méthode tHUCSL à 446 sites sinusiens. 637 implants ont été posés par des techniques prothétiques, puis suivis et documentés jusqu'en décembre 2011. L'espace sous-sinusien a été augmenté par la voie transcrestale (3 mm) avec un volume d'augmentation de $1,9 \text{ cm}^3 (\pm 0,988 \text{ cm}^3)$ et une hauteur d'augmentation de 10,7 mm ($\pm 2,85 \text{ mm}$).

Résultats :

Durant la période d'étude, 15 (2,35%) des 637 implants posés ont été perdus, généralement avant la mise en charge de l'implant en raison d'une infection postopératoire et d'un défaut d'ostéo-intégration dans le site ayant fait l'objet de l'augmentation. 1 implant a été perdu dans l'année qui a suivi la mise en charge et le traitement prothétique. Le taux global de réussite pour les implants fonctionnels mis en place s'élève à 97,65% et sa répartition est uniforme entre les chirurgiens participants. 86% des patients n'ont présenté aucun gonflement postopératoire et 87% n'ont ressenti aucune douleur postopératoire.

Discussion :

Les résultats semblent indiquer que la méthode tHUCSL est une solution minimalement invasive et sûre pour remplacer la procédure traditionnelle par voie latérale ainsi que les techniques d'élévation du plancher sinusien par voie transcrestale au moyen d'un ostéotome. Elle peut être appliquée à toutes les configurations anatomiques.

“ Comme les résultats de l'étude semblent l'indiquer, la méthode tHUCSL-INTRALIFT ne réclame qu'un investissement de temps réduit pour être maîtrisée par un chirurgien-dentiste. Elle peut être pratiquée par tout chirurgien-dentiste disposant d'une formation de base en implantologie avec presque le même taux de réussite que celui de praticiens qualifiés en chirurgie orale forts d'une longue expérience. La combinaison de la pression hydrodynamique normalisée décrite dans le protocole chirurgical avec l'effet de cavitation par ultrasons distribue uniformément les forces de décollement entre la membrane sinusienne et la cavité osseuse du sinus. La méthode tHUCSL-INTRALIFT est compatible avec tous les systèmes d'implants dont le diamètre est supérieur à 3 mm, et surtout, elle peut être appliquée à toutes les configurations anatomiques de la crête alvéolaire et du sinus maxillaire, ce qui peut être considéré comme un avantage majeur. ”

PRINCIPES BIOLOGIQUES ET PHYSIOLOGIE DE LA RÉGÉNÉRATION OSSEUSE SOUS LA MEMBRANE DE SCHNEIDER APRÈS UNE CHIRURGIE D'ÉLÉVATION DE SINUS : ÉTUDE RADIOLOGIQUE DE 14 PATIENTS AYANT FAIT L'OBJET D'UNE ÉLÉVATION DE SINUS PAR VOIE CRESTALE (INTRALIFT™) PAR CAVITATION HYDRODYNAMIQUE ULTRASONORE*

A. Troedhan, A. Kurrek, M. Wainwright

International Journal of Dentistry, Volume 2012, Article ID 576238, 12 pages, 2012

Introduction :

L'élévation de sinus est une méthode d'augmentation osseuse dans le maxillaire latéral généralement acceptée grâce à ses bons résultats cliniques. Néanmoins, le rôle de la membrane de Schneider dans le processus de reformation osseuse est controversé. Le but de cette étude était de démontrer le rôle clé joué par la membrane sinusienne dans la reformation osseuse in vivo.

Matériel et méthodes :

14 patients ont été traités par la méthode peu invasive tHUCSL-Intralift™ (Transcrestal Hydrodynamic Ultrasonic Cavitational Sinus Lift) et des éponges de collagène de 2 cm³ ont été insérées dans l'espace sous-antral. Le processus de calcification a été suivi par CBCT 4 et 7 mois après l'intervention.

Résultats :

Une calcification centripète régulière et circulaire a été détectée sous la membrane sinusienne et au niveau du plancher antral 4 mois après l'intervention, couvrant 30% de la largeur/hauteur/profondeur totale d'augmentation au niveau de chaque paroi. Le processus de calcification était terminé dans tout le volume d'augmentation après 7 mois. Une perte d'environ 13% de la hauteur absolue d'augmentation a été détectée entre le 4e et le 7e mois.

Discussion :

Les résultats de cet article démontrent le rôle clé joué par la membrane sinusienne en tant que principal acteur de reformation osseuse après une élévation de sinus, comme l'ont suggéré de multiples études expérimentales. Par conséquent, l'importance d'une technique d'élévation de sinus peu invasive et sans rupture de membrane est soulignée, ne dépendant pas du type de matériau de greffe utilisé.

“ Les 14 élévations de sinus par la technique tHUCSL Intralift™ ont été conduites sans perforation de la membrane sinusienne et aucune complication post-chirurgicale laissant suspecter des perforations de la membrane n'est survenue. Cela prouve le rôle clé joué par la membrane sinusienne en tant que principal acteur de reformation osseuse après une élévation de sinus, comme l'ont suggéré de multiples études expérimentales. L'importance d'une technique d'élévation de sinus peu invasive et sans rupture est soulignée, ne dépendant donc pas du type de matériau de greffe utilisé. ”

*Titre original : Biological principles and physiology of bone regeneration under the schneiderian membrane after sinus lift surgery: a radiological study in 14 patients treated with the transcrestal hydrodynamic ultrasonic cavitational sinus lift (Intralift™)

LONGUEUR DE RUPTURE DE LA MEMBRANE SINUSIENNE APRÈS PERFORATION DE 1,2 mm ET ÉLÉVATION DE SINUS CHIRURGICALE : ÉTUDE EXPÉRIMENTALE SUR CADAVRES D'ANIMAUX*

S. Jank, A. Kurrek, M. Wainwright, V.E. Bek, A. Troedhan

Oral Surgery Oral Medicine Oral Pathology Oral Radiology and Endodontology ; 112(5):568-72 ; Nov 2011

Objectifs :

Évaluer la longueur de rupture de la membrane sinusienne après l'application d'une perforation de 1,2 mm définie, en comparant trois techniques différentes : technique de Summers, assistée par ballonnet (BASL : Balloon-Assisted-Sinus Lift) et de cavitation hydrodynamique ultrasonore (HUCSL : Hydrodynamic Ultrasonic Cavitational Sinus Lift).

Plan de l'étude :

Trente têtes de mouton fraîches (60 sinus maxillaires) ont été étudiées. La membrane sinusienne a été perforée à l'aide d'un foret pilote de 1,2 mm. Les techniques de Summers, BASL et HUCSL ont ensuite été appliquées chacune sur 20 sinus, pour créer une élévation verticale de 5 mm de la membrane sinusienne. L'étendue de la perforation de la membrane sinusienne a été mesurée avant et après l'expérience. Les résultats des différentes techniques d'élévation de sinus ont été comparés en utilisant des tests *t*.

Résultats :

Le test *t* a montré que la technique de Summers conduit à une longueur de rupture significativement supérieure ($p = 0,05$) comparativement à la technique BASL. La comparaison des élévations de Summers et par HUCSL a montré une longueur de rupture significativement supérieure avec la technique de Summers ($P < 0,005$). La même corrélation significative ($P < 0,005$) a été observée entre BASL et HUCSL. En ce qui concerne l'augmentation de la longueur de rupture de la membrane sinusienne durant l'expérience, le test *t* a montré une rupture significativement supérieure avec les techniques BASL ou de Summers par rapport à la technique HUCSL.

Conclusion :

La technique HUCSL a généré la plus faible augmentation de longueur de perforation par rapport aux techniques BASL et de Summers. Cette technique est donc associée au plus faible risque d'élargissement de la rupture de la membrane sinusienne en cas de perforation iatrogène durant la préparation de l'approche transcrestale.

“ La technique HUCSL (Intralift™ - équipement ACTEON® Piezotome®) était conçue pour élever la membrane sinusienne sans aucune déchirure, en utilisant un courant d'eau oscillant par ultrasons afin de soulever la membrane sinusienne via l'os. La technique Intralift™ a été associée aux meilleurs résultats parmi les trois méthodes étudiées (Summers, BASL, HUCSL) et a conduit au plus faible risque d'élargissement de la rupture de la membrane sinusienne en cas de perforation iatrogène durant la préparation de l'approche transcrestale. Comparativement aux articles publiés, qui indiquent la nécessité de ne couvrir que les défauts >2 mm, il peut être conclu qu'Intralift™ pourrait réduire les complications postopératoires après l'augmentation, car le pourcentage de ruptures est faible et leur taille n'atteint pas la taille critique de 2 mm. ”

*Titre original : Rupture length of the sinus membrane after 1.2mm puncture and surgical sinus elevation: an experimental animal cadaver study

ÉLÉVATION DE PLANCHER SINUSIEN VIA UN SYSTÈME HYDRODYNAMIQUE PAR ULTRASONS : ÉTUDE EXPÉRIMENTALE CHEZ LE MOUTON*

A. Troedhan, A. Kurrek, M. Wainwright, S. Jank
Journal of Oral Maxillofacial Surgery, 68:1125-1130, 2010

Objectif :

Le but de la présente étude était d'évaluer les forces de pression qui élèvent la membrane sinusale, en comparant la pression hydraulique et pneumatique. En outre, la relation entre le temps, le volume de liquide appliqué et le volume d'élévation obtenu, a été déterminée.

Matériel et méthodes :

Un total de 190 demi-têtes de mouton fraîches a été utilisé pour la présente étude. Un dispositif chirurgical à ultrasons (Piezotome® ; Acteon®, Bordeaux, France) a été testé pour évaluer l'augmentation de pression à différents débits. Le volume d'élévation à différents débits et les temps d'activation de la pièce à main à ultrasons ont été mesurés.

Résultats :

Pour détacher la membrane sinusienne du plancher sinusal, une pression pneumatique moyenne de 29,54 millibars était requise. En utilisant la technique hydraulique, une pression moyenne de 19,8 millibars a été déterminée. Si l'on compare les différents débits, le volume élevé a augmenté jusqu'à 0,52 mL lorsqu'un débit de 60 mL/minute était utilisé. Avec un temps d'activation de 20 secondes, un volume élevé de 3,92 mL a pu être mesuré en moyenne. Si le débit était fixé à un maximum de 60 mL/minute, le volume créé aurait atteint 5,58 mL. Une comparaison effectuée en utilisant le test du x2 a montré une corrélation significative (P = 0,03) entre le temps d'application et le volume d'élévation créé. Même au débit élevé de 60 mL/minute du Piezotome®, activé pendant une période de 20 secondes, il ne s'est pas produit de rupture de la membrane sinusienne sur les 190 têtes de mouton.

Conclusion :

D'après ces résultats, nous avons conclu que les ultrasons hydrodynamiques pouvaient être utilisés comme méthode alternative pour les élévations du plancher sinusien de toute taille et de tout volume avec une simple approche transcrestale de 3 mm de diamètre, si les observations des études cliniques confirment les résultats de la présente étude animale.

“ Pour détacher la membrane sinusienne par méthode pneumatique (ballonnet), environ 29,54 millibars étaient nécessaires, contre 19,8 millibars pour la technique hydraulique (IntraLift™), avec un volume élevé moyen de 3,92 mL. Avec le Piezotome®, aucune rupture de la membrane sinusienne des têtes de mouton n'est survenue. ”

L'INTRALIFT™ : UNE NOUVELLE TECHNIQUE PAR ULTRASONS PEU INVASIVE POUR LES PROCÉDURES DE GREFFE DE SINUS*

M. Wainwright, A. Troedhan, A. Kurrek
Implants magazine, Dental Tribune International, Vol.8, Issue 3, 2007

Résumé

IntraLift™ est une alternative aux techniques classiques de greffe sinusienne associée à une réduction considérable du traumatisme et bien acceptée par les patients. Le développement de ce protocole basé sur l'effet piézoélectrique et la microcavitation était motivé par la volonté de réduire autant que possible les techniques opératoires. En ce qui concerne le protocole, le traumatisme de la membrane de Schneider est extrêmement réduit, et même en cas de perforation, le protocole décrit la mise en place d'une éponge de collagène pour fermer la perforation et poursuivre le protocole opératoire. De petites régions pour des implants unitaires ou de larges régions édentées peuvent être greffées au moyen d'une ostéotomie crestale et, si une augmentation latérale n'est pas nécessaire, elle peut être combinée à la technique atraumatique du poinçonnage (sans lambeau). Aujourd'hui, les patients recherchent de plus en plus une réduction des techniques opératoires, combinée à un haut niveau de prédictibilité. Cette technique est une opportunité d'accroître le nombre de patients présentant une déficience maxillaire. La formation d'os trabéculaire nouveau n'était partiellement visible qu'après 6 semaines et, dans 98% des cas, les patients traités n'ont pas utilisé d'antalgiques. Par conséquent, une base de données élargie et des études supplémentaires sont nécessaires pour souligner l'efficacité de cette technique.

“ IntraLift™ est une alternative aux techniques classiques de greffe sinusienne associée à une réduction considérable du traumatisme et bien acceptée par les patients. La formation d'os trabéculaire nouveau n'était partiellement visible qu'après 6 semaines et, dans 98% des cas, les patients traités n'ont pas utilisé d'antalgiques. ”

TECHNIQUE SANS LAMBEAU D'EXPANSION DE CRÊTES ALVÉOLAIRES PAR CLIVAGE SAGITTAL AU PIEZOTOME ET DISTRACTION HORIZONTALE DE CRÊTES ALVÉOLAIRES (TEECsLP) D'UNE LARGEUR INFÉRIEURE À 2 MM : RÉSULTATS D'UNE ÉTUDE CLINIQUE PROSPECTIVE MULTICENTRIQUE DE 3 ANS, COMPARANT 239 PATIENTS, 261 SITES DE CLIVAGE CRESTAL ET 488 IMPLANTS DENTAIRE INSÉRÉS*

A. Troedhan, A. Kurrek, M. Wainwright, I. Schlichting
Open Journal of Stomatology, 2015

Mots clés

Implantologie dentaire, Prise en charge osseuse, Régénération osseuse guidée, Piézochirurgie, Chirurgie ultrasonique, Expansion crestale par clivage, Ostéogenèse par distraction, Biomatériaux, Implants dentaires

Résumé

L'expansion par clivage et la distraction horizontale de la crête alvéolaire est une technique chirurgicale reconnue permettant l'insertion d'un implant dans une crête alvéolaire étroite présentant une atrophie transversale. Cette technique chirurgicale représente un défi pour le praticien qualifié en chirurgie orale et est limitée à des largeurs crestales comprises entre 3 et 5 mm : la perte osseuse importante résultant de la procédure d'ostéotomie, le besoin de préparer un lambeau mucopériosté de pleine épaisseur et la réalisation d'une ostéotomie de référence pour affaiblir l'os en vue de la distraction sont indissociables de risques significatifs de fractures accidentelles. L'objectif de l'étude était de déterminer si la nouvelle technique d'élargissement et d'expansion par clivage de la crête alvéolaire sans lambeau au moyen d'un PIEZOTOME (TEECsLP), récemment mise au point, pouvait restreindre en toute sécurité l'indication de cette procédure à des crêtes alvéolaires étroites de largeurs même inférieure à 2 mm au cours d'une période d'étude de trois ans. 239 patients ont subi 261 chirurgies TEECsLP et 488 implants ont été insérés simultanément dans le maxillaire et la mandibule. Les paramètres cliniques, tels que complications peropératoires, morbidité des patients, perte d'implant et perte osseuse dans la dimension verticale (POV) durant les trois premières années suivant les chirurgies ont été enregistrés afin de comparer des sites dont la largeur était inférieure à 2 mm avec des sites de plus de 2 mm. Après trois ans, une différence significative ($p = 0,24$) de la POV pouvait être observée entre le groupe présentant une largeur crestale inférieure à moins 2 mm (moyenne : 0,97 mm, max : 2,0 mm/min ; 0,0 mm ; écart-type : 0,41) par rapport au groupe dont la largeur crestale mesurait plus de 2 mm (moyenne : 0,69 mm, max : 1,5 mm/min ; 0,0 mm ; écart-type : 0,36) mais elle demeurait encore significativement inférieure par comparaison avec les résultats d'études comparables faisant appel à une approche par lambeau mucopériosté et ostéotomie de référence, publiées dans la littérature. Le taux de survie des implants, cumulé sur 3 ans, était de 98,8 %, sans survenue de fracture accidentelle de la corticale osseuse vestibulaire soumise à la distraction. Les résultats de l'étude semblent indiquer que la technique TEECsLP limite également et sûrement l'indication d'expansion crestale par clivage à des largeurs de crête de 1 mm seulement. La procédure est hautement prévisible, réduit sensiblement la problématique des compétences chirurgicales et mène à une morbidité négligeable chez les patients. La POV maximale dans les largeurs crestales inférieures à 2 mm peut facilement être compensée par un positionnement sous-crestal des implants.

“ La technique TEECsLP permet toujours l'obtention de résultats nettement meilleurs que les méthodes chirurgicales ultrasoniques, traditionnelles ou autres, d'expansion crestale par clivage, rapportant une perte osseuse vestibulaire dans la dimension verticale de 3 à 4 mm dans des crêtes alvéolaires aussi étroites que 2 mm. L'absence de toute fracture accidentelle dans la dimension verticale d'origine iatrogénique ou de fracture de la distraction de base semble indiquer que la TEECsLP assure des résultats cliniques plus constants avec des résorptions verticales minimales prévisibles. ”

*Titre original : Flapless Piezotome-Enhanced Vertical Alveolar Crest-Split and Horizontal Distraction of Alveolar Crests (FPeCSWT) of Less than 2 mm Width: Results of a Prospective Comparative 3-Year Clinical Multicenter-Study with 239 Patients, 261 Crest-Split Sites and 488 Inserted Dental Implants

EXPANSION DE CRÊTE ALVÉOLAIRE : ÉTUDE EXPÉRIMENTALE SUR DES CÔTES BOVINES, DÉVELOPPEMENT D'UN OUTIL À ULTRASON ET TEST SUR DES TÊTES DE CADAVRES HUMAINS*

A. Troedhan, A. Kurrek, M. Wainwright
Surgical Techniques Development, 2:e10 ; 2012

Résumé

La division verticale et la distraction horizontale des crêtes alvéolaires étroites sont limitées lors de l'utilisation d'outils rotatifs et oscillants à faible fréquence, en raison des grandes quantités de perte osseuse induites et aux mauvaises conditions de manipulation. Le but de cette étude était de déterminer la profondeur d'ostéotomie la plus sûre et de développer des inserts de chirurgie par ultrasons permettant une division et une expansion sans lambeau des crêtes alvéolaires étroites de 2 mm ou moins. La profondeur d'ostéotomie la plus sûre a été déterminée sur un modèle de côte bovine. Afin de permettre une division et un élargissement de crête sans lambeau, des inserts prototypes pour le Piezotome® ont été développés, testés puis comparés aux outils mécaniques (vis d'élargissement et distracteurs) sur des côtes bovines. Leur sécurité d'emploi a été évaluée par des chirurgiens novices sur des crêtes de cadavres humains. Une profondeur d'ostéotomie verticale minimale de 7 à 8 mm a été associée aux plus faibles taux de fracture (3%). L'utilisation d'outils de distraction à ultrasons a été associée au plus faible risque d'échec de l'intervention (2%). Vingt-trois personnes s'exerçant à l'utilisation du Piezotome® ont réalisé l'intervention avec les inserts développés sur des crânes complets de cadavres humains frais, avec un taux de réussite de 100%. Les résultats de cette étude suggèrent qu'avec l'utilisation de dispositifs chirurgicaux à ultrasons, l'indication d'expansion de crête peut être réduite à une largeur de crête de 2 mm voire moins et qu'elle peut être réalisée sans lambeau, laissant le système physiologique du périoste totalement intact.

“ Les résultats de cette étude suggèrent qu'avec l'utilisation du dispositif chirurgical à ultrasons Piezotome® 2, l'indication d'expansion de crête peut être réduite à une largeur de crête de 2 mm voire moins et qu'elle peut être réalisée sans lambeau, laissant le système physiologique du périoste totalement intact. ”

*Titre original : Vertical alveolar crest split and widening – an experimental study on cow ribs, ultrasonic tool development and test on human cadaver heads

RECONSTRUCTION DES DÉFICIENCES DE CRÊTE ALVÉOLAIRE MANDIBULAIRE POSTÉRIEURE PAR LA TECHNIQUE PIÉZOÉLECTRIQUE D'EXPANSION DE CRÊTE : RAPPORT OBSERVATIONNEL RÉTROSPECTIF*

D.J. Holtzclaw, N.J. Toscano, P. S. Rosen

Journal of Periodontology, Vol. 81, No. 11, Pages 1580-1586, DOI 10.1902/jop.2010.100093, 2010

Mots clés

Augmentation de crête alvéolaire, régénération osseuse, greffe, os, mandibule, mâchoire partiellement édentée.

Méthodes :

Treize patients présentant 17 déficiences de crête alvéolaire horizontale de la mandibule postérieure ont été traités par la technique piézoélectrique d'expansion de crête. Après une période moyenne de cicatrisation de 14 semaines, des implants dentaires ont été mis en place dans les sites augmentés. Les mesures intra-chirurgicales de crête alvéolaire réalisées lors de la chirurgie initiale puis au moment de la mise en place de l'implant ont documenté les gains horizontaux permis par cette procédure.

Résultats :

Le gain moyen général de largeur horizontale était de 4,03 mm (\pm 0,67). Pour les augmentations de site d'implant unique, le gain moyen était de 3,38 mm (\pm 0,25). Pour les augmentations de sites d'implant adjacents multiples, le gain moyen était de 4,25 mm (\pm 0,62). Un total de 31 implants dentaires a été mis en place avec succès dans tous les sites et aucun n'a nécessité de procédures d'augmentation supplémentaires. Aucun cas de résultats indésirables n'a été relevé, comme des déficits neurosensoriels ou des mobilités osseuses. Après un minimum de 6 mois, tous les implants dentaires étaient un succès.

Conclusion :

Ce rapport observationnel rétrospectif démontre que la technique piézoélectrique d'expansion de crête permet d'obtenir des gains importants de largeur de crête horizontale au niveau de la mandibule postérieure édentée, sans morbidité associée. D'autres études observationnelles prospectives et à plus grande échelle sont nécessaires pour établir si cela est vrai sur une population plus grande de patients et comparer cette technique à d'autres approches utilisées plus traditionnellement.

“ *Tous les patients ont cicatrisé sans effet indésirable, sans cas d'infection, de mobilité osseuse ou de déficit neurosensoriel. Les gains moyens généraux de largeur horizontale étaient de 4,03 mm (\pm 0,67). Les observations anecdotiques réalisées sur les sites chirurgicaux de division de crête incluaient une bonne vascularisation de l'os régénéré et une densité osseuse principalement de type II et parfois de type I.* ”

RÉPONSE TISSULAIRE DURANT LE MOUVEMENT DENTAIRE ASSISTÉ PAR PIEZOCISION : UNE ÉTUDE HISTOLOGIQUE CHEZ LE RAT*

S. Dibart, C. Yee, J. Surmenian, J-D. Sebaoun, S. Baloul, E. Goguet-Surmenian, A. Kantarci

European Journal of Orthodontics, 36(4):457-64, 2014

Objectifs :

La Piezocision est une nouvelle technique minimalement invasive qui combine micro-incisions et décortications au moyen d'un PIEZOTOME dans le but d'accélérer sensiblement le mouvement dentaire orthodontique. Cette technique duale permet des greffes simultanées de tissus mous et/ou durs par le biais d'une tunnelisation sélective afin de corriger les récessions gingivales ou les anomalies osseuses. La présente étude visait à évaluer les effets de la Piezocision sur le tissu osseux, avec ou sans mouvement dentaire dans un modèle murin.

Matériel et méthodes :

Quatre-vingt-quatorze rats Sprague Dawley ont été répartis dans quatre groupes : aucun traitement (n=3), MD (mouvement dentaire uniquement ; n=21), PS (Piezocision uniquement ; n=35) et PS + MD (Piezocision et mouvement dentaire ; n=35). Dans chaque groupe, sept points d'évaluation ont été étudiés : 1, 3, 7, 14, 28, 42 et 56 jours. Après le sacrifice, les maxillaires ont été extraits, écharnés, colorés à l'hématoxyline-éosine aux fins d'analyses morphométriques et à la phosphatase acide tartrate-résistante aux fins de déterminer l'activité ostéoclastique.

Résultats :

Trois jours après la chirurgie, une diminution significative de la composition osseuse a été observée dans les groupes PS et PS + MD par rapport aux valeurs de référence ($p < 0,01$) et dans le groupe MD ($p < 0,05$). Cette tendance s'est maintenue jusqu'au Jour 28 et s'est particulièrement remarquée dans le groupe PS + MD. Le Jour 56, l'os alvéolaire est revenu à ses valeurs de référence dans tous les groupes. Le profil de modifications de l'activité ostéoclastique s'est révélé similaire à celui de la masse osseuse, ce qui semblait indiquer un rôle majeur dans le couplage des activités de résorption et de formation lors du remodelage osseux. L'activité ostéoclastique a augmenté dès le Jour 1 dans les groupes PS ($29,0 \pm 3,0$, $p < 0,05$) et PS + MD ($39,0 \pm 6,0$, $p < 0,01$) par rapport aux valeurs de référence ($22,0 \pm 4,0$). Le niveau le plus élevé d'activité ostéoclastique dans le groupe MD s'est observé après 3 jours ($64,3 \pm 8,0$, $p < 0,01$) et a diminué régulièrement par la suite. L'activité ostéoclastique induite par la Piezocision a augmenté constamment pendant 7 jours dans les groupes PS ($39,0 \pm 7,0$, $p < 0,01$) et PS + MD ($51,8 \pm 7,0$, $p < 0,01$) puis a diminué jusqu'au Jour 56.

Conclusion :

Dans le cadre restreint de notre étude (nombre d'animaux, durée et données limitées sur l'activité anabolique), nos résultats préliminaires semblent indiquer que le mouvement dentaire orthodontique a facilité par la Piezocision accélère le déplacement des dents au cours du traitement orthodontique par le biais du remodelage couplé de l'os alvéolaire. Ce processus est amorcé par l'activité ostéoclastique à la suite de la chirurgie et amplifié par le lien synergique entre la Piezocision et le mouvement dentaire.

“ *La technique de Piezocision a permis d'accroître sensiblement et précocement l'activité ostéoclastique.*

Le Jour 14, la perte d'os alvéolaire s'étend approximativement à une distance d'une dent et demie du site traité par Piezocision, dans la dimension horizontale. Ceci permet "d'ignorer" une dent pendant l'incision chirurgicale piézoélectrique lorsque la proximité d'une racine est préoccupante. Sur le plan clinique, la cicatrisation est largement plus prévisible et nettement moins douloureuse. Le degré de déminéralisation généré par la Piezocision élimine le besoin d'une intervention supplémentaire par la voie linguale ou palatine et réduit donc au minimum les traumatismes et les désagréments. Il amène également le patient à accepter plus facilement le traitement. ”

PIEZOCISION SÉQUENTIELLE : UNE APPROCHE NOVATRICE POUR ACCÉLÉRER LE TRAITEMENT ORTHODONTIQUE*

E.I. Keser, S. Dibart

American Journal of Orthodontics and Dentofacial Orthopedics, Volume 144, Issue 6, 2013

Résumé

Le traitement orthodontique assisté par la technique de Piezocision est une nouvelle technique chirurgicale minimalement invasive, mise au point dans le but de faciliter le mouvement orthodontique rapide des dents. Des incisions interproximales sont pratiquées par microchirurgie sur la face vestibulaire des gencives afin de léser l'os au moyen de l'insert piézoélectrique. Cette lésion osseuse entraîne une déminéralisation transitoire et l'accélération subséquente du mouvement dentaire. Lorsque cette procédure a été décrite pour la première fois, les incisions étaient pratiquées simultanément au niveau du maxillaire et de la mandibule. Au cours des dernières années, la technique s'est transformée en une approche plus progressive impliquant la déminéralisation de zones ou de segments choisis de l'arcade à différents moments du traitement orthodontique aux fins d'obtenir des résultats précis. L'objectif de cet article était de décrire l'utilisation de la Piezocision séquentielle pour la correction d'une malocclusion de classe III dans le cadre d'un traitement couvrant un total de 8 mois.

“ *Vu que la déminéralisation rapide et temporaire qui survient après la Piezocision en raison de l'effet local d'accélération du processus, les visites au service d'orthodontie étaient planifiées toutes les deux semaines plutôt que toutes les 4 semaines. L'effet local d'accélération du processus peut commencer dès les 24 premières heures, atteint généralement son maximum après 1 à 2 mois, puis ralentit et disparaît lorsque la reminéralisation s'amorce. Étant donné que la Piezocision mène à un os plus malléable, les effets d'un arc orthodontique en nickel-titane sont accentués. La Piezocision séquentielle est présentée comme un outil permettant de corriger une malocclusion de classe III au cours d'un traitement couvrant un total de 8 mois.* ”

TRAITEMENT PAR INVISALIGN® ASSISTÉ PAR PIEZOCISION™**

E.I. Keser, S. Dibart

Compendium, Vol. 32, N°2, 2011

Résumé

Dans la société actuelle où le rythme est soutenu et où l'esthétique joue un rôle important, le traitement orthodontique du patient adulte relève parfois du défi. Le temps considérable consacré au traitement et l'utilisation de bagues dissuadent souvent les patients de se faire traiter. Les auteurs illustrent de quelle manière la technique de Piezocision™ combinée à Invisalign® peut être utilisée dans des cas sélectionnés pour traiter avec succès des adultes qui, sinon, renonceraient au traitement orthodontique.

“ *Ce rapport de cas illustre de quelle manière la Piezocision™ (avec BS1, Piezotome®, SATELEC® ACTEON®, France) combiné à Invisalign® peut être utilisée dans des cas sélectionnés pour satisfaire les besoins des patients adultes préoccupés à la fois par l'esthétique et par le temps. Cette nouvelle technique peut être combinée à différentes modalités de traitement orthodontique pour satisfaire la population de patients adultes d'aujourd'hui.* ”

TRAITEMENT RAPIDE DES MALOCCCLUSIONS DE CLASSE II PAR PIEZOCISION™*

S. Dibart, J. Surmenian, J.D. Sebaoun, L. Montesani

The International Journal of Periodontics & Restorative Dentistry, Vol. 30, N°5, Oct 2010

Résumé

Un nombre croissant de patients adultes est à la recherche d'un traitement orthodontique afin d'améliorer le sourire ou la fonction masticatoire. Dans cette société où le rythme est soutenu et où chacun est tourné vers lui-même, le temps et l'esthétique revêtent une importance croissante. L'une des plus grandes difficultés auxquelles est confronté un patient adulte traité par orthodontie est la durée de port des bagues. Au fil des ans, plusieurs techniques chirurgicales ont été développées pour résoudre ce problème et réduire le temps global de traitement. Bien que très efficaces, ces techniques se sont avérées assez invasives. Une technique nouvelle, peu invasive (Piezocision™), est présentée, combinant des microincisions et la piézochirurgie localisée, pour obtenir des résultats similaires rapidement et avec un traumatisme minimum.

“ *Le traitement efficace et rapide de deux patients présentant des malocclusions de Classe II est présenté à travers l'utilisation d'une technique peu invasive, Piezocision™ (avec BS1, Piezotome®, SATELEC® ACTEON®, France). Cette technique combine des microincisions avec une tunnellation sélective, permettant des greffes de tissu dur et mou et des incisions piézoélectriques. Cette combinaison de microincisions interproximales buccales et de corticotomies piézoélectriques localisées permet de créer une quantité importante de déminéralisation autour des dents dans les zones de mouvement dentaire, faisant de cette technique une alternative très attractive aux techniques traditionnelles plus agressives. La procédure renforce le parodonte du patient tout en réduisant considérablement les temps de traitement (idéal pour les patients adultes ayant des contraintes de temps).* ”

*Titre original : Sequential piezocision: a novel approach to accelerated orthodontic treatment

**Titre original : Piezocision™-assisted invisalign® treatment

*Titre original : Rapid treatment of class II malocclusion with Piezocision™: two case reports

PIEZOCISION™ : TECHNIQUE PEU INVASIVE DE MOUVEMENT DENTAIRE ORTHODONTIQUE ACCÉLÉRÉ PAR VOIE PARODONTALE*

S. Dibart, JD. Sebaoun, J. Surmenian
Compendium, Vol. 30, N°6, July-August 2009

Résumé

Un nombre croissant de patients adultes est à la recherche d'un traitement orthodontique et une courte durée de traitement est une demande récurrente. Pour répondre à leurs attentes, diverses techniques chirurgicales ont été développées afin d'accélérer le mouvement dentaire orthodontique. Toutefois, celles-ci se sont révélées assez invasives, d'où une faible acceptation par les patients comme par la communauté dentaire. Les auteurs introduisent une nouvelle technique peu invasive, combinant des microincisions avec une tunnellation sélective permettant une greffe de tissu dur ou mou et des incisions piézoélectriques. Cette nouvelle approche conduit à une courte durée de traitement orthodontique, une gêne minimale et une bonne acceptation des patients, ainsi qu'un parodonte amélioré ou renforcé. En raison de la greffe réalisée (osseuse et/ou de tissu mou), le parodonte est nettement plus épais au niveau buccal.

“ En raison de sa coupe micrométrique et sélective, il est considéré que l'insert piézoélectrique permet de faire des ostéotomies sûres et précises sans aucune nécrose osseuse. La technique proposée ici a démontré des résultats cliniques similaires à ceux de l'approche de décortication classique, mais possède des avantages supplémentaires de rapidité (réduction du temps au fauteuil), d'une invasivité minime et d'un traumatisme réduit pour le patient. Elle nécessite généralement 1 heure pour les deux arcades, contre 3 à 4 heures. Cette technique est assez polyvalente, car elle permet une greffe de tissu mou au moment de la chirurgie afin de corriger les défauts mucogingivaux si nécessaire, ainsi qu'une greffe osseuse dans des régions sélectionnées en utilisant une tunnellation localisée. ”

ACCÉLÉRATION DU MOUVEMENT DENTAIRE ORTHODONTIQUE APRÈS DÉCORTICATION ALVÉOLAIRE SÉLECTIVE : JUSTIFICATION BIOLOGIQUE ET RÉSULTAT D'UNE TECHNIQUE INNOVANTE D'INGÉNIERIE TISSULAIRE*

JD Sebaoun, J. Surmenian, DJ. Ferguson, S. Dibart
International Orthodontics, 6, 235-249, 2008

Mots clés

Décortication alvéolaire sélective, traitement rapide, ostéopénie, orthodontie assistée par corticotomie.

Résumé

Après décortication alvéolaire sélective telle que définie par la cicatrisation chirurgicale du cortex alvéolaire, les malocclusions sévères peuvent être traitées par orthodontie en six mois. Combinée à la greffe osseuse, cette technique étend également de manière significative le champ des traitements avec des résultats cliniques stables. Elle offre une solution aux problèmes squelettiques et d'encombrements extrêmes de l'arcade dentaire. La biologie du mouvement dentaire rapide après décortication alvéolaire sélective implique une diminution transitoire de la densité osseuse, et donc la création d'un environnement local de moindre résistance. Les études animales vérifient la déminéralisation-reminéralisation (ostéopénie) comme justification d'un traitement orthodontique rapide et on suppose que la stabilité du résultat orthodontique est due à un renouvellement tissulaire accru et une plus grande épaisseur de l'os cortical due à la greffe. Grâce à une planification soigneuse du traitement et la compréhension de la justification biologique, le métabolisme de l'os alvéolaire peut être manipulé localement pour obtenir des résultats orthodontiques stables et rapides.

“ La réponse de cicatrisation à la lésion de l'os cortical peut être exploitée et manipulée cliniquement en déplaçant les dents sur le site de cicatrisation. Cela perpétue l'ostéopénie (diminution de la densité osseuse mais pas du volume osseux) et la greffe d'augmentation accroît le volume alvéolaire. Les résultats du traitement orthodontique sont plus stables, en raison du renouvellement tissulaire important après la chirurgie et de l'épaisseur de l'os cortical augmentée par la greffe. L'ampleur du mouvement dentaire est au moins doublée dans la plupart des dimensions spatiales si l'orthodontie est combinée à une décortication et à une greffe. Les temps de traitement sont divisés par 3 à 4. ”

EXTRACTION AVEC POSE ET MISE EN CHARGE IMMÉDIATE DANS LA ZONE ESTHÉTIQUE*

J. Kleiber

Implant Dentistry Today, January 2013

Buts et objectifs :

Le but de cet article est de démontrer une approche de pose implantaire immédiate après extraction atraumatique en zone esthétique.

Le lecteur :

- Apprendra les trois facteurs clés pour une pose immédiate d'implant et d'une prothèse provisoire ;
- Aura accès au protocole permettant de les obtenir ;
- Comprendra comment la piézochirurgie peut aider l'extraction atraumatique.

“ L'unité de piézochirurgie utilisée ici était le Piezotome® 2 (SATELEC® ACTEON®), avec les inserts d'extraction conçus spécifiquement. Cette unité présente certains avantages par rapport à d'autres, car elle possède une lumière permettant de bien voir l'espace ligamentaire parodontique et les tissus environnants. Elle est également dotée d'une plage de réglages de puissance extrêmement large, permettant de l'adapter rapidement et facilement à la situation clinique en offrant une luxation douce ou une manipulation plus vigoureuse. ”

ÉVALUATION COMPARATIVE DU RÉSULTAT CHIRURGICAL APRÈS EXTRACTION DE TROIS MOLAIRES MANDIBULAIRES IMPACTÉES EN UTILISANT UN PIEZOTOME OU UN MOTEUR ROTATIF TRADITIONNEL : ÉTUDE PROSPECTIVE*

M. Goyal, K. Marya, A. Jhamb, S. Chawla, P.R. Sonoo, V. Singh, A. Aggarwal
British Journal of Oral and Maxillofacial Surgery, 50(6):556-61. Septembre 2012

Mots clés

Piézochirurgie ; Piezotome® ; chirurgie de troisième molaire; échelle PoSse.

Résumé

Notre but était de comparer l'utilisation d'un moteur rotatif classique et d'une unité de piézochirurgie pour l'extraction des troisièmes molaires inférieures. Nous avons étudié 40 patients nécessitant l'extraction de la troisième molaire (20 au moyen du moteur rotatif avec l'unité de piézochirurgie). La douleur, le trismus et l'œdème ont été évalués pendant puis après l'intervention, conjointement avec la paresthésie, aux jours postopératoires 1, 3, 5, 7 et 15. Les traumatismes sur les tissus environnants ont été vérifiés le jour même, tandis que l'alvéolite a été évaluée à partir du jour postopératoire 3. Un plus grand nombre de patients s'est plaint de douleur dans le groupe traditionnel, ils ont également nécessité davantage d'antalgiques et ils ont développé un trismus plus fréquemment que dans le groupe de piézochirurgie. L'œdème postopératoire a également été significativement plus important dans le groupe traditionnel. Les patients ont aussi été évalués en utilisant l'échelle PoSSE (Subjective Postoperative Symptom Severity). Nos résultats suggèrent que mis à part certaines limites inhérentes au Piezotome®, il s'agit d'une alternative intéressante pour l'extraction des troisièmes molaires.

“ Lorsque nous avons comparé le résultat global obtenu dans les deux groupes, nous avons trouvé une douleur, un trismus et un œdème du visage significativement moindres et une meilleure perception de la qualité de vie par les patients après extraction de la troisième molaire au moyen du Piezotome® (SATELEC® ACTEON®). ”

CHIRURGIE PAR ULTRASONS AU PIEZOTOME® : Y A-T-IL UN AVANTAGE POUR NOS PATIENTS ET PROLONGE-T-ELLE LE TEMPS DE CHIRURGIE ? ÉTUDE COMPARATIVE RÉTROSPECTIVE PORTANT SUR L'EXTRACTION DE 100 TROISIÈMES MOLAIRES MANDIBULAIRES IMPACTÉES*

A. Troedhan, A. Kurrek, M. Wainwright
Open Journal of Stomatology, 2011

Mots clés

Chirurgie par ultrasons ; Piezotome® ; instruments rotatifs ; œdème post-chirurgical ; douleur post-chirurgicale ; troisièmes molaires mandibulaires impactées ; ostéotomie.

Résumé

Le but de l'étude était d'évaluer s'il existe une réduction constante et significative du traumatisme lors de la réalisation d'actes de chirurgie buccale (comme l'extraction des troisièmes molaires), à l'aide de dispositifs chirurgicaux à ultrasons uniquement (Piezotome®). Comme suggéré par l'expérience clinique des auteurs, ceci peut être exprimé par une réduction de la douleur et de l'œdème postchirurgical du point de vue du patient. Les chirurgiens-dentistes reprochant au Piezotome® de demander beaucoup de temps, la durée de l'intervention a également été évaluée de manière objective et comparée aux méthodes traditionnelles.

Matériaux et méthodes :

56 hommes et femmes ont été sélectionnés. Ils avaient déjà subi une extraction de troisième molaire mandibulaire impactée d'un côté, au moyen d'instruments rotatifs par fraisage destructif de l'os et possédaient une troisième molaire mandibulaire comparable persistante du côté opposé ; ils se plaignaient d'épisodes douloureux récurrents, une douleur et un œdème avaient déjà été enregistrés précédemment chez ces patients. L'extraction chirurgicale par ultrasons au moyen du Piezotome® a été réalisée avec une ostéotomie buccale en position latérale par rapport à la troisième molaire impactée, préservation du bloc osseux réséqué dans du sérum physiologique, extraction de la troisième molaire et restitution anatomique complète du site chirurgical. L'œdème a été documenté par céphalométrie 24/48/72 heures et 1 semaine après la chirurgie et l'indice de douleur par la consommation totale de comprimés d'ibuprofène-400 mg. Les lésions du nerf mandibulaire ont été documentées. Le temps opératoire net a été mesuré de la première incision jusqu'à la dernière suture.

Résultats :

6 patients ont dû être exclus de l'évaluation en raison d'un suivi postchirurgical incomplet. Une diminution significative (***, $p > 0,999$) de la douleur et de l'œdème de 50% a été détectée pour les paramètres œdème et douleur avec la chirurgie au Piezotome®. Il n'a pas été détecté de lésions du nerf mandibulaire avec le Piezotome®, tandis que la chirurgie utilisant les instruments rotatifs a conduit à 16% d'hypesthésie au moins jusqu'à une semaine. Bien que le temps opératoire net ait initialement été prolongé d'environ 50% avec le Piezotome®, ce temps s'est normalisé à mesure que les chirurgiens acquerraient de l'expérience, jusqu'à ne plus présenter de différence significative par rapport à l'utilisation d'instruments rotatifs (-, $p < 0,73$).

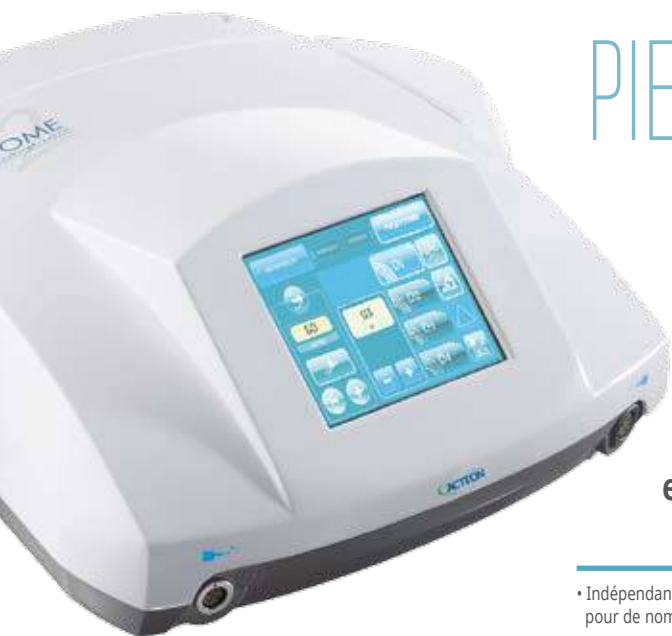Conclusion :

Les résultats de cette étude rétrospective tendent à indiquer que la chirurgie au Piezotome® est supérieure en termes d'atraumaticité et de sécurité des tissus mous comparativement au fraisage traditionnel et conduit à des douleurs et œdèmes postchirurgicaux significativement réduits. Bien que, comme avec tous les outils et protocoles chirurgicaux nouveaux, le temps opératoire soit initialement prolongé lors de l'utilisation exclusive de la piézochirurgie, le temps de chirurgie diminue jusqu'à atteindre des valeurs normales après une courbe d'apprentissage.

“ La chirurgie au Piezotome® est supérieure en termes d'atraumaticité et de sécurité du tissu mou comparativement au fraisage traditionnel et conduit à des douleurs et œdèmes postchirurgicaux significativement réduits. Il n'a pas été détecté de lésions du nerf mandibulaire avec le Piezotome®, tandis que la chirurgie utilisant les instruments rotatifs a conduit à 16% d'hypesthésie au moins jusqu'à une semaine. Le temps d'intervention au moyen des dispositifs de chirurgie par ultrasons diminue pour atteindre des valeurs normales après une courbe d'apprentissage, jusqu'à ne plus présenter de différence significative par rapport aux procédures utilisant des instruments rotatifs. ”

I AM
POWERFUL*

I AM
POWERFUL*



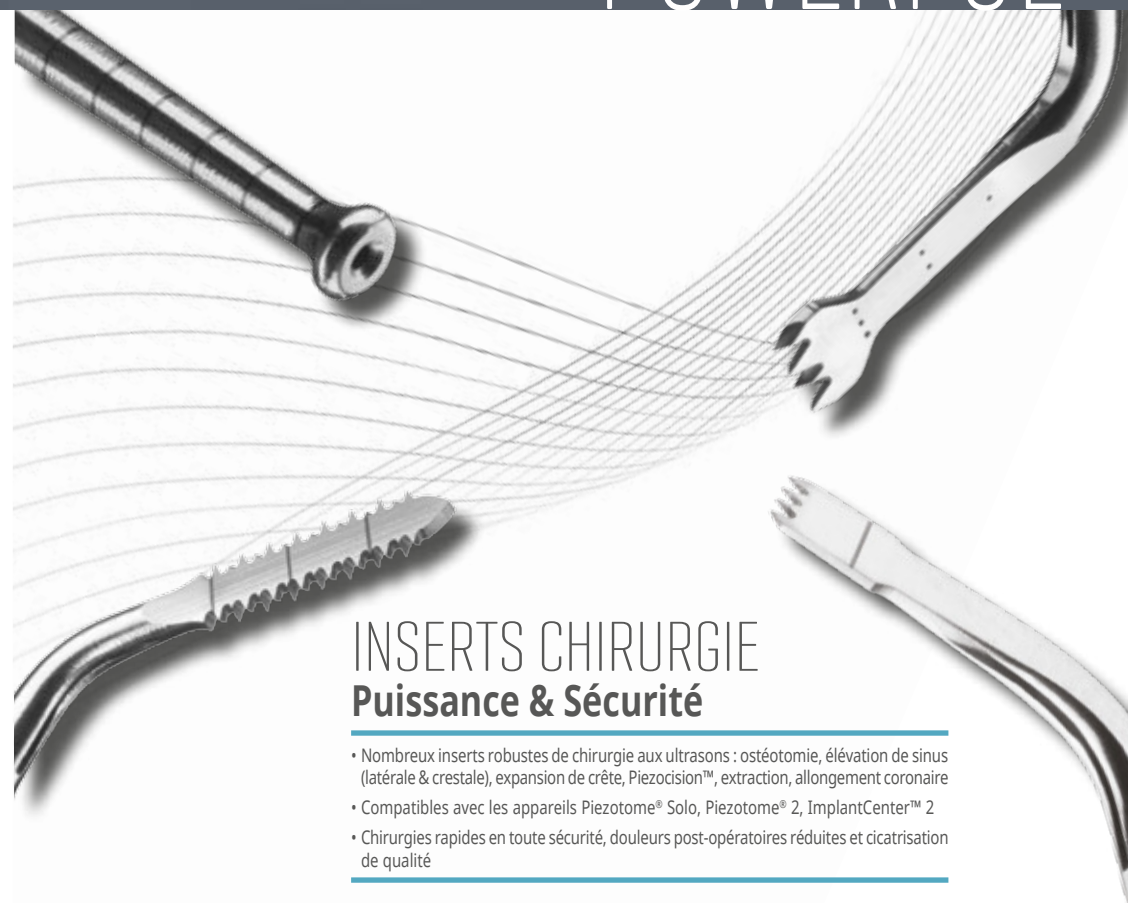PIEZOTOME 2

L'expertise d'ACTEON® en traitements dentaires et chirurgicaux aux ultrasons

- Indépendance totale. Large gamme d'inserts innovants et robustes pour de nombreuses applications cliniques
- Performances boostées. Pièce à main Piezotome® LED dotée de 6 pastilles de céramique
- Technologie NEWTRON® fiable procurant préservation, efficacité et confort

ACTEON

Français
* Je suis puissant



INSERTS CHIRURGIE Puissance & Sécurité

- Nombreux inserts robustes de chirurgie aux ultrasons : ostéotomie, élévation de sinus (latérale & crestale), expansion de crête, Piezocision™, extraction, allongement coronaire
- Compatibles avec les appareils Piezotome® Solo, Piezotome® 2, ImplantCenter™ 2
- Chirurgies rapides en toute sécurité, douleurs post-opératoires réduites et cicatrisation de qualité

ACTEON

Français
* Je suis puissant